

# Estudo da vascularização do menisco humano

MOISÉS COHEN<sup>1</sup>, GERALDO S.M. GRANATA JÚNIOR<sup>2</sup>, BENO EJNISMAN<sup>3</sup>,  
MARIA TERESA SEIXAS<sup>4</sup>, VANESSA DE VICENZE<sup>5</sup>

## RESUMO

Os autores relatam o estudo histológico de 28 meniscos de 14 cadáveres, com o objetivo de correlacionar o índice de vascularização meniscal com as faixas etárias e com as regiões do menisco medial e lateral. As médias dos índices de vascularização, no menisco medial e lateral, foram, no caso de 4 meses, respectivamente, de 58 e 52%; no caso de 2 anos, de 36 e 45%; no caso de 14 anos, de 35 e 40%; no caso de 37 anos, de 33 e 36%; no caso de 39 anos, de 31 e 38%; e no caso de 42 anos, de 31 e 36%. Os casos entre 50 e 88 anos obtiveram médias do índice de vascularização, no menisco medial e lateral, de 10 a 30%. No menisco medial, as regiões do corno anterior e da parte anterior do corpo, e no menisco lateral, as regiões do corno anterior e posterior tiveram os maiores índices de vascularização. Os autores concluem que o índice de vascularização meniscal diminui à medida que a idade aumenta e que varia com a região meniscal, sendo de importância na análise vascular das regiões com lesões meniscais e seu potencial de sutura.

## SUMMARY

### *Study of vascularization of the human meniscus*

*In this report, 28 menisci from 14 human cadavers were studied using histologic method with hematoxylin and eosin aided by a computer imaging analysis system. The purpose was to correlate the age with the index of meniscal vascularization.*

*ture (IMV) and with radial and lateral meniscus regions. Mean IMV, in the meniscus, was, at 4 months, 58 and 62%, respectively; at 2 years, it was 36 and 45%; at 14 years, 35 and 40%; at 37 years, 33 and 36%; at 39 years it was 31 and 38%, and at 42 years, 31 and 36%. Mean IMV in cases between 50 and 88 years, in the medial and lateral meniscus, was consistent with other reports (10 to 30%). In the medial meniscus, the anterior cornua and anterior meniscus body had the greatest IMV. In the lateral meniscus, the anterior and posterior cornua had the greatest IMV. The authors conclude that the IMV decreases with age and the IMV changes according to the meniscus region. This is important to investigate the potential surgical repair in the region with meniscal lesion.*

## INTRODUÇÃO

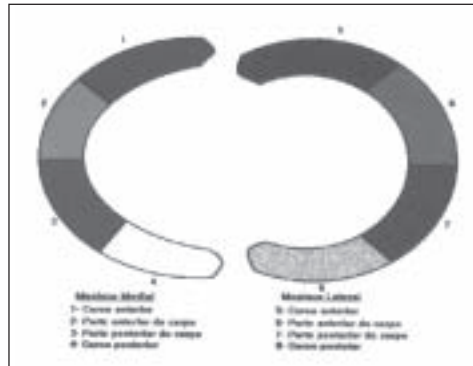O menisco é uma fibrocartilagem intra-articular que apresenta importante papel na absorção de choque, estabilidade, lubrificação, mobilidade e congruência articular do joelho.

Com relação às lesões meniscais, a realização de meniscectomia total ou parcial pode levar a alterações no joelho, como instabilidade e artrose<sup>(3,8,14)</sup>. Muito se tem estudado sobre a vascularização e a realização da sutura meniscal, com o objetivo de preservar sua estrutura para melhor função do joelho<sup>(2,4-7,10)</sup>.

De grande importância na sutura meniscal é o conhecimento de sua irrigação, pois sabemos que os resultados variam de acordo com a vascularização da região suturada. Alguns estudos foram realizados sobre a vascularização meniscal, porém não há referências na literatura à relação quantitativa da vascularização nas diversas faixas etárias<sup>(1,2,4,12,13)</sup>. Petersen & Tillmann tentaram correlacionar a vascularização com a da idade da pessoa, mas não obtiveram amostragem ampla<sup>(12)</sup>.

O objetivo deste estudo foi pesquisar a vascularização em cadáveres de diversas faixas etárias e em várias regiões dos meniscos medial e lateral.

1. Chefe do Setor de Traumatologia-Ortop. do Esporte do Dep. de Ortop. e Traumatol. da EPM-Unifesp.
2. Resid. do 4º ano do Grupo de Joelho do Dep. de Ortop. e Traumatol. da EPM-Unifesp.
3. Pós-Graduando do Dep. de Ortop. e Traumatol. da EPM-Unifesp.
4. Pós-Graduando do Dep. de Anat. Patol. da EPM-Unifesp.
5. Resid. do 3º ano do Dep. de Anat. Patol. da EPM-Unifesp.



**Fig. 1**  
Representação das  
oito regiões do  
menisco

## MATERIAL E MÉTODOS

Foram dissecados 28 meniscos, sendo 14 mediais e 14 laterais, de 14 cadáveres autopsiados em menos de 24 horas de óbito, através de técnica cirúrgica com incisão longitudinal da pele e tecido celular subcutâneo por via mediana anterior, seguida de incisão parapatelar medial da retinácula do joelho e luxação lateral da patela para facilitar a visualização dos meniscos. A seguir, foram seccionados os ligamentos cruzados anterior e posterior, colaterais medial e lateral, permitindo manobras de varo e valgo, gaveta anterior e posterior, rotação externa e interna. Foram seccionados os ligamentos intermeniscal, meniscotibial e meniscofemoral, realizando a exérese dos meniscos lateral e medial.

Todos os espécimes eram do sexo masculino, com idade entre 4 meses e 88 anos, média de 47 anos. Dos meniscos dissecados, 26 eram do joelho esquerdo e 2, do direito.

Imediatamente após a retirada, o material colhido foi fixado em formol a 10% por período médio de quatro horas.

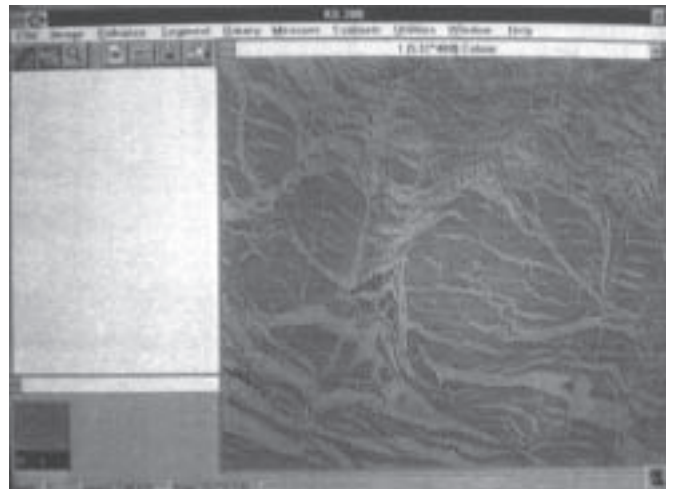
Após a fixação, cada menisco, lateral e medial, foi seccionado em quatro regiões identificadas de 1 a 4 e de 5 a 8, de anterior para posterior, respectivamente, nos meniscos medial e lateral (fig. 1).

A seguir, os fragmentos foram desidratados em concentrações crescentes de álcool, diafanizados em xilol e incluídos em parafina. Do material bloqueado em parafina foram realizados cortes de cinco micrômetros de espessura e, a seguir, corados pelo método de hematoxilina-eosina, totalizando 112 lâminas confeccionadas.

As lâminas foram avaliadas através do analisador de imagens *Kontron Imaging System*. O sistema consiste de um microcomputador 486 DX2 66MHz com 16Mb de memória Ram, contendo o *software KS-300*, em ambiente *Windows*, que integra, por meio de uma placa digitalizadora, as imagens obtidas de um microscópio modelo *Axiolab Standard*



**Fig. 2** – Microcomputador 486 DX2 66Mhz integrado ao microscópio modelo Axiolab Standard 20 através de uma câmera JVC colorida modelo TK 1180.



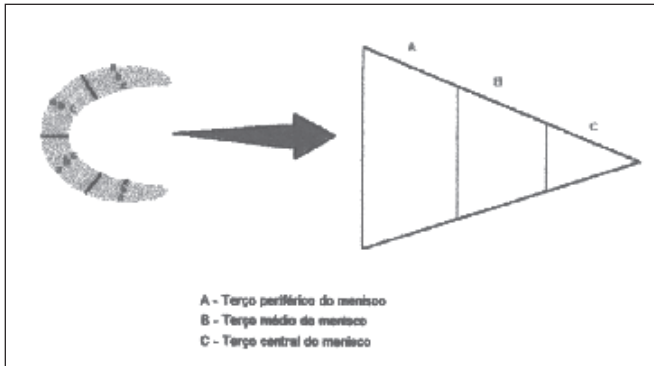
**Fig. 3** – Visualização da tela do software KS-300 com a imagem histológica do menisco em aumento de 10 vezes no microscópio

20, acoplado a uma videocâmera *JVC* colorida modelo *TK 1180* (figs. 2 e 3).

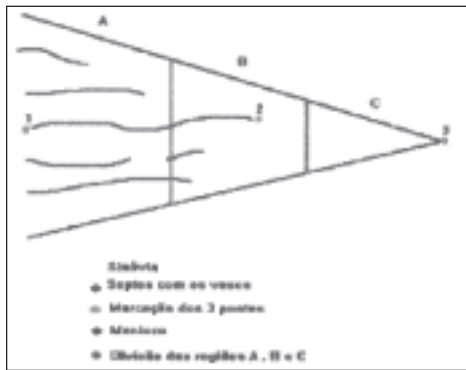
Ao serem analisadas as imagens, cada uma das oito regiões do menisco foi subdividida em três zonas (fig. 4).

A leitura das lâminas foi realizada na objetiva de 10 vezes, aumentando-se para 40 vezes quando se observavam septos com vasos muito pequenos, digitalizando-se os campos no microcomputador. Das imagens obtidas de cada uma das 112 lâminas, foram avaliadas nas zonas A, B e C das regiões de 1 a 8 o número total de septos/região e o índice de vascularização.


A determinação do índice vascular foi realizada através da relação entre a distância da penetração do septo (pontos 1 a 2) e o tamanho da largura do menisco (pontos 1 a 3) (fig. 5). Para a medição da distância de penetração do septo, foi




**Fig. 4** – Representação do corte transversal do menisco e sua divisão em três zonas



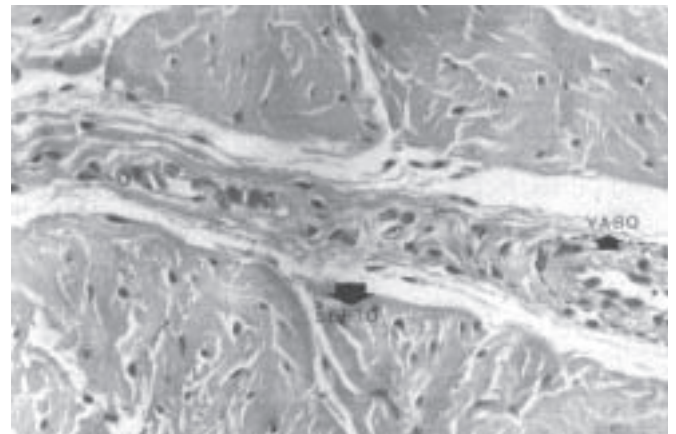
**Fig. 5**  
Representação do menisco com a marcação dos três pontos para o cálculo do índice de vascularização



**Fig. 7** – Corte histológico de um menisco de 2 anos, corado com hematoxilina-eosina, com aumento de 5 vezes, na região 1, observando-se a penetração dos septos da zona A para a C



**Fig. 6** – Corte histológico de um menisco de 37 anos, corado com hematoxilina-eosina, com aumento de 10 vezes, observando-se na região 5 (zona B), vasos envolvidos por um tecido fibrogorduroso, cujo conjunto foi denominado de septo



**Fig. 8** – Corte histológico de um menisco de 50 anos, corado com hematoxilina-eosina, em aumento de 40 vezes, da região 5 (zona A), observando-se septo com vasos em seu interior

localizado o que atingia a parte mais central do menisco, marcando sua extremidade com caneta hidrográfica diretamente na lâmina, sob visibilização da imagem no computador. Foi marcado, também com caneta hidrográfica, o local de transição entre a sinóvia e a fibrocartilagem meniscal. A

reta que unia esses dois pontos formava a distância de penetração do septo. A seguir, foi realizada a medida da largura do menisco através da marcação com caneta hidrográfica, sob visibilização no computador, do ponto mais central do menisco e medindo a distância até a transição da sinóvia com

a fibrocartilagem meniscal. A relação entre a distância de penetração do septo e a largura do menisco resultou no índice de vascularização do menisco.

## RESULTADOS

Os vasos sanguíneos sempre estavam envoltos por um tecido fibrogorduroso, cujo conjunto foi chamado de septo (fig. 6). Os septos penetravam da face periférica da zona A para a zona central (C) e em todos os casos apresentavam vasos em seu interior (figs. 7 e 8).

Observou-se grande cobertura sinovial na parte superior do corno anterior (regiões 1 e 5), tanto no menisco medial quanto no lateral, nas diferentes idades. Mesmo com essa grande cobertura sinovial na parte superior, os septos penetravam pela face periférica da zona A.

Os resultados obtidos da contagem do número de septos/região do menisco e do cálculo dos índices vasculares das regiões de 1 a 8 dos 14 cadáveres estão expressos nas tabelas 1 e 2.

No estudo do número de septos/região do menisco, observou-se que a zona A tem maior número de septos que a zona B e esta, uma quantidade de septos maior ou igual à da zona C.

No caso de 4 meses, nas regiões 1 e 5 havia septos nas zonas A, B e C. As regiões 2, 3, 4 e 8 apresentaram septos nas zonas A e B e, as regiões 6 e 7, apenas septos na zona A.

Nos casos de 2 e 14 anos, as regiões 1, 3, 5 e 8 apresentaram septos nas zonas A e B. Nas regiões 2, 4, 6 e 7, apenas havia septos na zona A.

Nos casos da 4ª e 5ª décadas (37, 39, 42 e 50 anos), apenas as regiões 1 e 5 (corno anterior do menisco medial e lateral) apresentaram septos nas zonas A e B. As demais regiões (2, 3, 4, 6, 7 e 8) apenas apresentaram septos na zona A.

Nos casos da 6ª, 7ª e 8ª décadas, todas as regiões (1 a 8) apenas apresentaram septos na zona A.

No estudo do índice de vascularização observou-se que o caso de 4 meses obteve os maiores valores dos índices vasculares nos meniscos medial e lateral, sendo, respectivamente, entre 36% e 83% (média de 58%) e entre 28 e 95,5% (média de 52%). O caso de 2 anos obteve valores de índices de vascularização no menisco medial entre 25 e 54% (média de 36% e no menisco lateral, entre 32 e 81% (média de 45%). O caso de 14 anos obteve índices no menisco medial entre 24 e 53% (média de 35%) e no menisco lateral, entre 27 e 68% (média de 40%). O caso de 37 anos obteve índices no menisco medial entre 23 e 50% (média de 32%) e no menisco lateral, entre 19 e 63% (média de 36%). O caso de 39 anos obteve índices no menisco medial entre 20 e 41% (média de 31%) e no menisco lateral, índices entre 20 e 68% (média de 38%). O caso de 42 anos obteve índices no menisco medial entre 20 e 41% (média de 31%) e no menisco lateral, entre 20 e 66% (média de 36%). O caso de 50 anos obteve índices no menisco medial entre 18 e 41% (média de 21%) e no menisco lateral, entre 19 e 49% (média de 30%). O caso de 52 anos obteve índices no menisco medial e lateral entre 20 e 33%, com médias, respectivamente, de 24 e 27%. O caso de 59 anos obteve índices no menisco medial entre 12 e 27% (média de 19%) e no menisco lateral, entre 21 e 30% (média

**TABELA 1**  
Resultado do índice de vascularização dos oito casos

Idade	Índice de vascularização das regiões							
	1	2	3	4	5	6	7	8
4 meses	83,3%	62,2%	36,6%	50,0%	95,5%	33,3%	28,2%	52,5%
2 anos	54,4%	30,4%	35,0%	25,4%	81,8%	33,3%	32,2%	36,0%
14 anos	53,7%	30,3%	34,4%	24,2%	68,7%	25,0%	27,1%	38,8%
37 anos	50,0%	30,0%	23,7%	24,4%	63,7%	25,0%	19,5%	35,0%
39 anos	47,1%	28,3%	22,5%	23,5%	68,1%	29,1%	20,3%	35,0%
42 anos	45,3%	27,5%	22,0%	23,2%	66,6%	28,0%	20,0%	33,3%
50 anos	41,0%	23,0%	20,0%	18,8%	49,3%	20,0%	19,0%	33,3%
52 anos	33,3%	23,0%	21,0%	20,0%	33,0%	25,0%	20,0%	30,1%
59 anos	27,5%	24,3%	13,3%	12,0%	30,0%	29,0%	21,1%	32,2%
60 anos	33,0%	20,0%	20,1%	10,0%	30,0%	25,0%	20,0%	32,9%
69 anos	29,2%	18,1%	14,5%	10,0%	23,3%	15,3%	14,1%	27,8%
76 anos	28,0%	25,0%	20,0%	18,2%	30,0%	16,2%	12,0%	26,0%
77 anos	25,0%	20,3%	19,0%	14,8%	18,8%	15,0%	10,0%	28,0%
88 anos	22,0%	20,0%	14,0%	10,0%	18,2%	11,8%	12,5%	22,2%

**TABELA 2**  
Número de septos/região do menisco de todos os casos

Idade	Região	Número de septos/menisco							
		1	2	3	4	5	6	7	8
4 meses	A	6	9	6	5	13	8	7	10
	B	1	3	2	6	11	0	0	7
	C	1	0	0	0	7	0	0	0
2 anos	A	8	7	8	4	6	8	9	5
	B	1	0	2	0	5	0	0	1
	C	0	0	0	0	0	0	0	0
14 anos	A	9	9	5	6	4	6	4	10
	B	3	0	3	0	2	0	0	1
	C	0	0	0	0	0	0	0	0
37 anos	A	7	17	19	7	4	14	6	8
	B	7	0	0	0	2	0	0	0
	C	0	0	0	0	0	0	0	0
39 anos	A	16	12	3	5	3	8	3	1
	B	3	0	0	0	1	0	0	0
	C	0	0	0	0	0	0	0	0
42 anos	A	11	6	6	4	6	8	7	7
	B	2	0	0	0	5	0	0	0
	C	0	0	0	0	0	0	0	0
50 anos	A	12	10	5	2	13	11	11	11
	B	15	0	0	0	5	0	0	0
	C	0	0	0	0	0	0	0	0
52 anos	A	9	9	6	2	3	2	11	4
	B	0	0	0	0	0	0	0	0
	C	0	0	0	0	0	0	0	0
59 anos	A	6	6	6	4	11	13	5	5
	B	0	0	0	0	0	0	0	0
	C	0	0	0	0	0	0	0	0
60 anos	A	6	5	7	5	2	3	2	2
	B	0	0	0	0	0	0	0	0
	C	0	0	0	0	0	0	0	0
69 anos	A	4	2	7	5	5	12	2	6
	B	0	0	0	0	0	0	0	0
	C	0	0	0	0	0	0	0	0
76 anos	A	4	10	9	9	9	3	2	4
	B	0	0	0	0	0	0	0	0
	C	0	0	0	0	0	0	0	0
77 anos	A	2	8	7	12	5	6	8	5
	B	0	0	0	0	0	0	0	0
	C	0	0	0	0	0	0	0	0
88 anos	A	3	3	4	6	3	2	2	3
	B	0	0	0	0	0	0	0	0
	C	0	0	0	0	0	0	0	0

de 28%). O caso de 60 anos apresentou índices no menisco medial entre 10 e 33% (média de 20%) e no menisco lateral, entre 20 e 32% (média de 27%). O caso de 69 anos obteve índices no menisco medial entre 10 e 29% (média de 18%) e no menisco lateral, entre 14 e 23% (média de 20%). O caso de 76 anos obteve índices no menisco medial entre 18 e 28% (média de 22%) e no menisco lateral, entre 12 e 30% (média de 21%). O caso de 77 anos apresentou índices no menisco medial entre 14 e 25% (média de 19%) e no menisco lateral, entre 10 e 28% (média de 18%). O caso de 88 anos obteve valores de índice de vascularização no menisco medial entre 10 e 22% (média de 12%) e no menisco lateral, entre 11 e 22% (média de 16%) (gráficos 1, 2 e 3).

No menisco medial, as regiões com os maiores valores de índices de vascularização foram a 1 (valores de 22 a 83%, média de 40%) e a 2 (valores entre 20 e 62%, média de 30%). Houve relação desses valores com as idades, pois à medida que estas aumentavam, os valores de índice de vascularização diminuam.

No menisco lateral, os maiores valores dos índices de vascularização foram encontrados na região 5 (entre 18 e 95%,

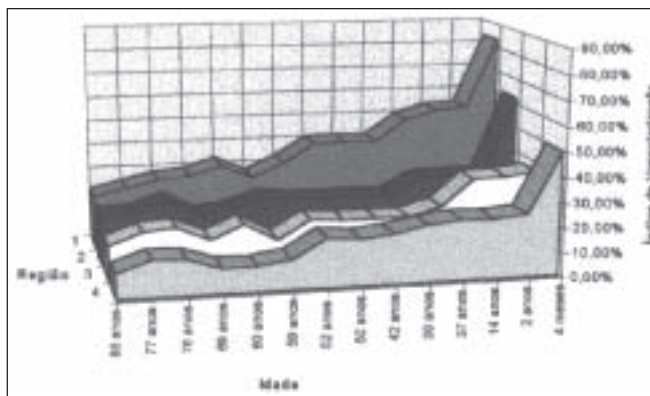


Gráfico 1 – Índices de vascularização dos 14 casos no menisco medial

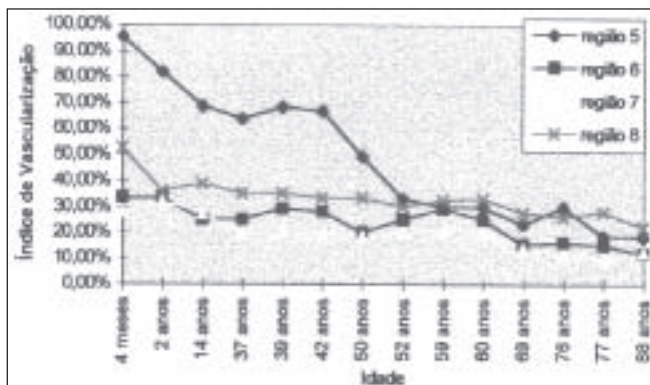
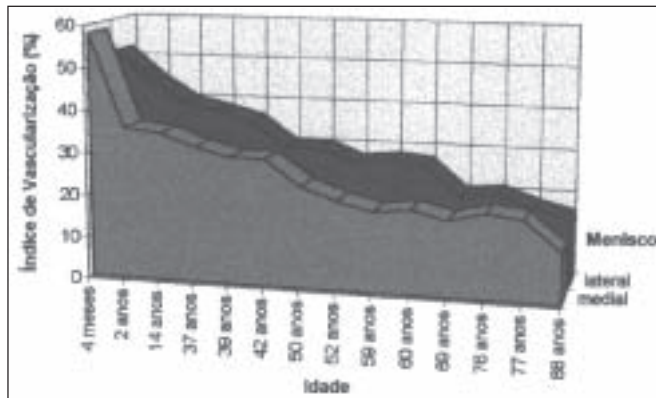


Gráfico 2 – Índices de vascularização dos 14 casos do menisco lateral



**Gráfico 3** – Média dos índices de vascularização dos meniscos medial e lateral dos 14 casos

média de 48%) e na região 8 (entre 22 e 52%, média de 31%). Houve, também, relação desses valores com as idades, pois à medida que estas aumentavam, os índices de vascularização diminuíam.

Em 11 dos 14 casos (78,5%), a região 7 foi a de menor valor do índice de vascularização (10 a 32%).

## DISCUSSÃO

O estudo da vascularização do menisco tem gerado alguma controvérsia, talvez pelo fato de serem usados vários tipos de métodos de análise, desde estudos com laser *doppler* realizados por Swiontkowski *et al.*, como infusão de contraste e verificação histológica, por Arnoczky *et al.* e Dazing *et al.* e histológica por Cohen *et al.*, até estudo imuno-histoquímico, realizado por Petersen & Tillmann<sup>(1,4,5,12,14)</sup>. Nossa metodologia de estudo com a coloração hematoxilina-eosina mostrou-se de baixo custo e eficaz no reconhecimento dos vasos. Auxiliados pelo uso do analisador de imagens *Kontron Imaging System*, conseguimos obter imagens ampliadas das visibilizadas no microscópio com aumento de 10x, facilitando o reconhecimento dos vasos.

Foi descartado, previamente à realização do estudo, o uso de infusão de contraste como método de corar, por observarmos, em estudo comparativo ao nosso método, que o contraste não atingia pequenos vasos ou vasos colabados, os quais podiam ser identificados com a coloração de hematoxilina-eosina auxiliada pela ampliação da imagem no computador.

Os vasos sempre penetravam no menisco envoltos por um tecido fibrogorduroso, cujo conjunto, vaso e tecido fibrogorduroso, denominamos de septo. Mesmo em cortes transversais podia-se observar a presença de tecido fibrogorduroso envolvendo os vasos (fig. 6). Não encontramos na literatura

um estudo que relatasse a presença de septos no menisco, sendo este um fato marcante na análise dos cortes (fig. 8).

Analisando a direção da penetração dos septos, observamos que em todas as regiões, com exceção da 7, estes penetravam da face periférica da zona A em direção à zona C, apresentando ramificações em sua extensão. Concordando com os estudos de Arnockzy *et al.*, na região do hiato poplíteo (7) não havia penetração de septo pela face periférica da zona A e a vascularização dessa região se dava por ramificações de septos adjacentes.

No estudo do número de septo/região do menisco, observamos que em todas as regiões de todas as idades, na zona A havia sempre a presença de septos, indicando que nenhuma região é avascular. Observamos, também, que havia relação entre número de septos e as zonas A, B e C, sendo decrescente o número de septos da zona A para a zona B e desta para a C, as zonas B e C podendo ter o mesmo número de septos, o que é compatível com os achados de Swiontkowski *et al.* em seu estudo com fluxo sanguíneo meniscal<sup>(14)</sup>.

Foi observada relação entre o número de septos e a idade; à medida que a idade aumenta, as zonas B e C vão tornando-se menos vasculares. Observando-se o caso de 4 meses, nas regiões 1 e 5 existem septos até a zona C e nas regiões 2, 3 e 8, até a zona B, enquanto nos casos de 2 anos e de 14 anos nenhuma região apresenta septo na zona C e apenas as regiões 1, 3, 5 e 8 mostram septos até a zona B. A tendência de avascularização das zonas B e C aumenta nos casos de 37, 39, 42 e 50 anos, nos quais apenas as regiões 1 e 5 apresentam septos até a zona B, sendo as demais regiões avasculares nas zonas B e C. A partir da 6ª década, todas as regiões apresentam septos apenas na zona A, sendo as zonas B e C avasculares.

Encontramos valores de índices de vascularização altos (acima de 66,6%) nas regiões que apresentavam septos até a zona C, intermediários (entre 33,3% e 66,6%) quando os septos atingiam até a zona B e valores baixos (abaixo de 33,3%) quando alcançavam apenas a zona A.

Analisando e comparando as percentagens descritas na literatura (sendo as variações ocorridas de 10 a 30%)<sup>(1,2,5,11-13)</sup> com nossa amostragem, observamos que o caso de 4 meses obteve médias de índice de vascularização nos meniscos medial e lateral maiores que os da literatura (10 a 30%), o mesmo ocorrendo com os casos de 2, 14, 37, 39 e 42 anos, além de haver tendência a diminuir os valores dos índices vasculares à medida que a idade aumenta. Nos casos de 50 anos até o de 88 anos, observou-se que os valores das médias dos índices de vascularização nos meniscos medial e lateral são

similares aos da literatura (10 a 30%), porém continua a haver tendência a diminuir à medida que a idade aumenta (gráfico 3).

Observa-se, portanto, que há relação entre a vascularização e a idade. Talvez essa relação tenha ocorrido pelo fato de termos uma amostragem significativa de casos abaixo de 50 anos, o que não ocorre na maioria dos estudos descritos na literatura, abrangendo, em grande parte, casos com mais de 50 anos<sup>(1,2,4,11-13)</sup>.

Houve, também, relação entre os valores dos índices de vascularização e as regiões dos meniscos. É relatado na literatura que os cornos anterior e posterior dos meniscos medial e lateral são as regiões mais vascularizadas e a região do hiato poplíteo é a de menor vascularização. Em nossa amostragem, observa-se que no menisco medial a região do corno anterior (1) é a mais vascularizada, com índices de 22 a 83% (média de 40%), seguida da região da parte anterior do corpo meniscal (2), com índices de vascularização entre 20 e 62% (média de 30%). No menisco lateral as duas regiões mais vascularizadas foram as regiões do corno anterior (5), com índices de 18 a 95% (média de 48%), e a do corno posterior (8), com índices entre 22 e 52% (média de 31%). Houve, também, relação entre os índices vasculares nessas regiões e as idades, mostrando que, com aumento destas, diminuíam os valores dos índices de vascularização.

Com isso, o estudo mostra que há correlação da vascularização do menisco com a idade, diferente do que mostram alguns trabalhos da literatura<sup>(1,2)</sup>, e da vascularização com a região do menisco. Tomando como base os valores obtidos nas diferentes décadas e regiões desta amostragem, podemos correlacionar a região da lesão no menisco com a idade do paciente e suspeitarmos se aquela é uma região vascularizada, potencialmente suturável.

## REFERÊNCIAS

1. Arnoczky, S.P. & Warren, R.F.: Microvasculature of the human meniscus. *Am J Sports Med* 10: 90-95, 1982.
2. Arnoczky, S.P. & Warren, R.F.: The microvasculature of meniscus and its response to injury: an experimental study in the dog. *Am J Sports Med* 11: 131-141, 1983.
3. Baratz, M.E., Fu, F.H. & Mengato, R.: Meniscal tears: the effect of meniscectomy and of repair on intraarticular contact areas and stress in the human knee. A preliminary report. *Am J Sports Med* 14: 270-275, 1986.
4. Cohen, M., Abdalla, R.J., Barreto, F.A.Q.M. et al: Estudo radiográfico experimental da vascularização de meniscos humanos. *Rev Bras Ortop* 28: 263-272, 1993.
5. Danzig, L., Resnik, D., Gonsalves, M. et al: Blood supply to the normal and abnormal menisci of the human knee. *Orthop Trans* 6: 338, 1981.
6. DeHaven, K.E.: Meniscus repair in the athlete. *Clin Orthop* 198: 31-35, 1985.
7. Diment, M.T., DeHaven, K.E. & Sebastianelli, W.J.: Current concepts in meniscal repair. *Arthroscopy* 16: 973-977, 1993.
8. Heatley, F.W.: The meniscus – Can it be repaired? An experimental investigation in rabbits. *J Bone Joint Surg [Br]* 62: 397-402, 1980.
9. Krause, W.R., Pope, M.H., Johnson, R.J. et al: Mechanical changes in the knee after meniscectomy. *J Bone Joint Surg [Am]* 58: 599-604, 1976.
10. Limbird, T.J.: Application of laser doppler technology to meniscal injuries. *Clin Orthop* 252: 88-91, 1990.
11. O'Meara, P.M.: The basic science of meniscal repair. *Orthop Rev* 22: 681-686, 1993.
12. Petersen, W. & Tillmann, B.: Age-related blood and lymph supply of the knee menisci. A cadaver study. *Acta Orthop Scand* 66: 308-312, 1995.
13. Scapinelli, R.: Studies on the vasculature of the human knee joint. *Acta Anat (Basel)* 70: 305-331, 1968.
14. Swionkowski, M.F., Shlehr, F., Sanders, R. et al: Direct, real time measurement of meniscal blood flow: an experimental investigation in sheep. *Am J Sports Med* 16: 249, 1988.
15. Tapper, E.M. & Hoover, N.W.: Late results after meniscectomy. *J Bone Joint Surg [Am]* 51: 517-526, 1969.